COMPLEXE CILINDERS GECORRIGEERD

Charles Vervaet, Oculenti en Prof. N.E. Schalij-Delfos, oogarts, LUMC Leiden

KERNWOORDEN
syndroom van Marfan
lensluxatie
iriscoloboom
Pancorneaallens

INTRODUCTIE

Een succesvolle correctie (met een contactlens) van een patiënt met het syndroom van Marfan, ondanks subluxatie van de ooglens, voorkomt de noodzaak om operatief in te grijpen. Het risico van een netvliesloslating en de ontwikkeling van amblyopie kunnen zo worden verminderd [1].
Bij patiënten waarbij een onvoldoende refractieresultaat kan worden behaald, wordt endocapsulaire lensectomie als succesvol en veilig beschouwd [2].
Patiënten met het syndroom van Marfan kunnen een verhoogde hoeveelheid contactlens gerelateerde complicaties ervaren. Zij dienen hiervoor intensiever te worden gecontroleerd [3].

VOORGESCHIEDENIS

Een patiënte van 26 jaar heeft de ziekte van Marfan en een retina- en iriscoloboom. Zij is reeds 10 jaar bekend op onze contactlensafdeling, waarbij we door de jaren heen met nieuwe lensontwerpen zowel haar visus als comfort verbeterden.

LITERATUURLIJST

1. Bilateral ametropic functional amblyopia in genetic ectopia lentis: its relation to the amount of subluxation, an indicator for early surgical management; Binocul Vis Strabismus Q. 2002;17(3):235-41; Romano PE et al.
2. Management of ectopia lentis in children; Ophthalmol Clin North Am. 2001 Sept;14(3):493-9. Neely DE, Plager DA
3. Contact lens correction of patients with Marfan Syndrome; J Am Optom Assoc. 1997; Jun;68(6):367-72. Yeung KK, Weissman BA.

Corneatopogram (Medmont)

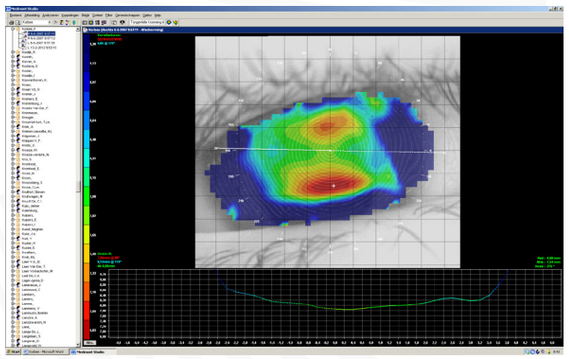

LENSPASSING

Na het inzetten van een paslens wordt een overrefractie met autorefractometer, KC-methode en skiascoop uitgevoerd. Omdat de lichtbreking in de visuele as door het perifere deel van haar gedecentreerde en gekantelde ooglens gaat ontstaan optisch complexe cilinders. De visus met de nieuwe contactlens verbetert van VOS 0,3 naar VOS 0,6. De contactlens kan de hele dag comfortabel worden gedragen. Voor lensgegevens zie tabel.

VOS 0,3	Binnen- en fronttorische contactlens	SE-bitoric 8,20 BC -3,00 / S-4,25 C-1,00 as 180 / Ø9,9
VOS 0,6	Rand-en fronttorische contactlens	Pancorneaallens 7,65 RT 0,5 / S-4,50 C-4,00 as 170 / Ø11,0

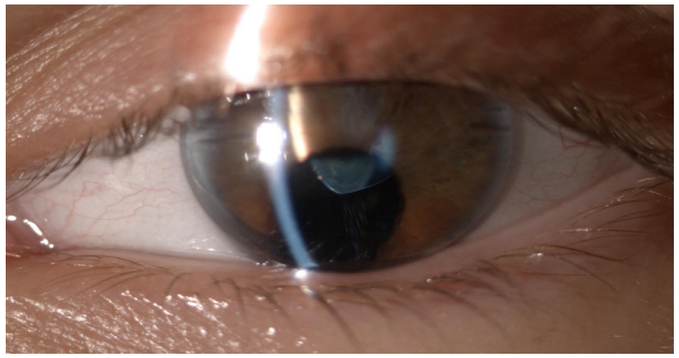

Lensluxatie superior met de zonulavezels goed zichtbaar door de iriscoloboom.

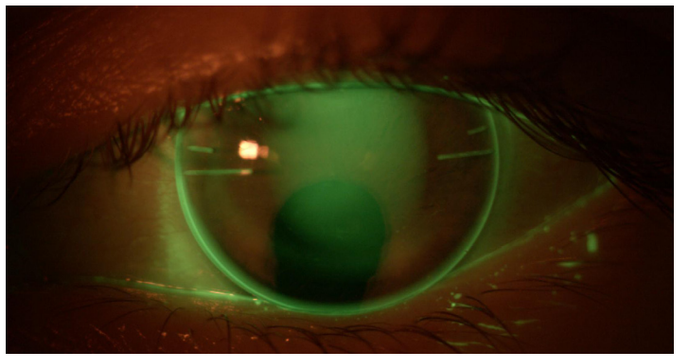

De lenstaper (voorzijde lensrand) van de contactlens is gemarkeerd met 2 grote horizontale strepen en heeft een plano sterkte; de optische zone van 6,4 mm. valt daarbinnen. Hierdoor ontstaat een optisch diafragma wat mogelijk een deel van de visusverbetering verklaart.

SAMENVATTING & DISCUSSIE

Pancorneale contactlenzen hebben een sferische binnencurve, terwijl de rand een torisch ontwerp heeft. Door dit randtorische ontwerp is de contactlens perfect gestabiliseerd. Hierdoor is het mogelijk om een cilindrische sterkte tot op de graad nauwkeurig op de voorzijde van de contactlens aan te brengen. Door de laatste visusverbetering voldoet patiënte aan de eis voor haar rijbewijs.

TAKE HOME MESSAGE

Pancorneale contactlenzen kunnen worden aangepast bij bijzondere optische problematiek, omdat het lensdesign en de grote diameter zorgen voor grote stabilisatie op de cornea. Op deze manier kunnen alle sfero-cilindrische sterktes, juist bij een irregulaire vorm van de cornea, worden gecorrigeerd.